Der physikalische Nachweis vergrösserter Bronchial- und Mediastinaldrüsen.

Inaugural-Dissertation

zur

Erlangung der Doktorwürde in der gesamten Medizin

verfasst und einer

hohen medizinischen Fakultät der

kgl. Bayer. Friedrich Alexander-Universität Erlangen

vorgelegt von

Martin Nagel

aus Strehlen i. Schl.

STANF RD UNIVERSITY LIBRARY OCT

BERLIN 1907.
VERLAG VON S. KARGER
KARLSTRASSE 15.

Tag der mündlichen Prüfung 1. X. 1907.

Gedruckt mit Genehmigung der medizinischen Fakultät.

Referent: Prof. Dr. O. de la Camp.

Sonderabdruck aus dem Jahrbuch für Kinderheilkunde. N. F. LXVII.

Seinen lieben Eltern

in kindlicher Dankbarkeit

zugeeignet.

Digitized by the Internet Archive
in 2026

https://archive.org/details/IA40153716_0097

Die wichtigsten Symptome einer Vergrösserung der Lymphdrüsen im Thoraxinneren sind diejenigen, welche sich auf Nachbarwirkung durch Druck, Zug oder entzündliche Einflüsse beziehen: Schmerz zwischen den Schulterblättern, Respirationsbeschränkung, Dysphagie, venöse Stauungserscheinungen, auf die vor kurzem eingehend *Gröber*[1]) verwiesen hat, Pulsdifferenzen infolge Druckes auf Arterien und vor allem Nervenkompression, speziell des Vagus (der trockne Reflexhusten, der „Vagushusten", Herzschlagabnormitäten, Stimmbandlähmung) sind hier vornehmlich zu nennen. Kombination solcher Symptome sichert zuweilen die Diagnose, ohne dass sonst (z. B. durch das Röntgenverfahren) die vergrösserten Drüsen nachweisbar werden.

Einen solchen Fall stellte beispielsweise *Mohr* Ende 1906 in der Charité-Gesellschaft vor.[2])

Wenn wir nun die weitaus häufigste Ursache der primären Bronchialdrüsenschwellung, die chronisch sich entwickelnde tuberkulöse Infektion, insonderheit betrachten, ohne hier auf die Frage der Identität von Skrophulose und Tuberkulose einzugehen, so ist zu betonen, dass ein Teil der Autoren geneigt ist, neben den anfänglich erwähnten „indirekten" Symptomen der geschwollenen Drüsen vornehmlich nur dem Ausdruck des Infekts (Temperaturbewegungen, Abmagerung usw.) ein grösseres, den Ergebnissen der physikalischen Untersuchungsmethoden nur ein geringfügiges Gewicht beizulegen (*Henoch*, *Schlossmann*[3]). Damit wird häufig

[1]) *Gröber*, Ein Beitrag zur klinischen Diagnostik der intrathorakalen Erkrankungen. Deutsches Arch. f. klin. Med. Bd. 82. 1905. S. 241.

[2]) *Mohr*, Ref.: Berl. klin. Wochenschr. 1906. No. 51. S. 1637.

[3]) *Pfaundler* und *Schlossmann*, Handbuch der Kinderheilkunde. 1906. I. 2. S. 996.

bei an sich zweifellos vorhandener Infektion die Diagnose der Bronchialdrüsentuberkulose eine Diagnose per exclusionem.

Andere Autoren, z. B. *Biedert* und *Litting*[1]), schätzen die Resultate der Perkussion und Auskultation höher ein. *Widerhofer*[2]) legt Gewicht auf verstärktes Exspirium neben der Wirbelsäule über der Gegend des linken Bronchus. *Heubner*[3]) weist darauf hin, dass bei Kindern mit intrathorakaler Drüsenschwellung das Trachealatmen auf der Wirbelsäule weiter abwärts als normal gehört werde. Dämpfung, Bronchialatmen und Rasseln zwischen den Skapulis vom 3.—5. Brustwirbel fanden *Soltmann* und *Biedert*[4]). *Bardt-Angers*[5]) kam nach einem Vortrag in der Académie de médecine über die frühzeitige Diagnose der Tuberkulose auf Grund von 250 Beobachtungen zu folgenden Schlüssen:

1. Die Diagnose der Tuberkulose kann schon im Stadium der Drüseninfektion, bevor das Lungenparenchym irgendwie befallen ist, gestellt werden.

2. Diese Diagnose stützt sich besonders auf 4 zusammengehörige Zeichen: Abmagerung, eine gewisse Müdigkeit am Morgen, schmerzhafte Empfindlichkeit auf Druck (an Wirbelsäule und Brustbein), und die Trachysigraphonie oder abnorme Resonanz der tiefen Stimme an den Wirbelsäulenstellen.

Hervorzuheben ist, dass perkutorische Befunde vornehmlich an zwei Stellen erhoben werden: 1. hinter dem oberen Sternum und zu beiden Seiten desselben, so aber, dass die Dämpfung immer in einer gewissen Entfernung vom Sternum begrenzt ist(*Biedert*[6]) und *de la Camp*[7]) und 2. nahe an der Wirbelsäule, in der Höhe vom 2.—5. Brustwirbel, im Zwischenschulterblattraum mit unregelmässiger, äusserer Begrenzung.

In neuerer und neuester Zeit hat nun die physikalische Diagnostik der Vergrösserung der bronchialen und mediastinalen Drüsen in zwei Richtungen eine besondere Bereicherung erfahren:

---

[1]) *Biedert* und *Litting*, Die Krankheiten der Bronchialdrüsen. Festschrift zu Henochs 70. Geburtstag. 1889. S. 20 u. f.

[2]) *Widerhofer*, Gerhardt, Handbuch der Kinderkrankheiten.

[3]) *Heubner*, Lehrbuch der Kinderheilkunde. Bd. II. S. 306.

[4]) *Soltmann*, Cit. im Lehrbuch der Kinderkrankheiten von Vogel und Biedert. 10. Aufl. 1890. S. 273.

[5]) *Bardt-Angers*, Münch. med. Wochenschr. 1907.

[6]) *Vogel-Biedert*, Lehrbuch der Kinderkrankheiten. 10. Aufl. 1890.

[7]) *Oestreich* und *de la Camp*, Anatomie und physikalische Untersuchungsmethoden. Berlin 1905. S. Karger. S. 200.

1. Durch Modifikationen der Palpation. *A. Hoffmann*[1]) beginnt in *Nothnagels* Handbuch die Symptomatologie der betreffenden Drüsenschwellung mit den Worten: „Schmerz ist ein oft vorhandenes Symptom, am meisten charakteristisch ist derjenige, welcher in der Höhe des 4. Brustwirbels zu einer oder zu beiden Seiten der Wirbelsäule angegeben wird und bei Druck auf diese Stellen besonders empfindlich ist."

Bei Palpation der Dornen selbst und zwar vom 2.—7. Brustwirbel, fand *Petruschky*[2]) eine Druckempfindlichkeit in 79 Fällen von Bronchialdrüsentuberkulose, von denen 77 eine positive Tuberkulinreaktion zeigten. Er bezeichnet dies Symptom, welches bei nicht vorhandener tuberkulöser Erkrankung des Wirbels selbst die Frühdiagnose fördern kann, als *Spinalgie*.

Vom Oesophagus aus suchte *Neisser*[3]) durch eine nach der Einführung aufgeblasene Sonde die frisch geschwellten Bronchialdrüsen zu palpieren (z. B. während einer Tuberkulinreaktion) und deren Druckempfindlichkeit diagnostisch zu verwerten.

De la Camp[4]) prüfte in der Marburger Poliklinik an rund 100 Phthisikern, deren Erkrankung als eine incipiente anzusehen war, und welche *spontan* über Brust- und Schulterschmerzen klagten, beide Palpationsarten nach und fand eine lokale Druckempfindlichkeit der Dornen vom 3.—7. Brustwirbel in 87 pCt., das *Neisser*sche Symptom in 90 pCt. deutlich positiv;

2. wurde eine exakte Frühdiagnose der Bronchialdrüsenschwellung durch Anwendung des Röntgenverfahrens angestrebt

Ich verweise diesbezüglich auf die vor $^5/_4$ Jahren in der „Medizinischen Klinik" gegebene Darstellung *de la Camps*[5]) und ferner auf die im Vorjahre erschienene Monographie von *Alban Köhler*[6]). Als Resultat ist kurz zu normieren: Verkalkte Drüsen

---

[1]) *Hoffmann*, Die Erkrankungen des Mediastinums. Nothnagels Handbuch. XIII. S. 897.

[2]) *Petruschky*, Spinalgie als Frühsymptom tukerkulöser Infektion. Münch. med. Wochenschr. 1903. S. 364.

[3]) *Neisser*, Über Sondenpalpation der Bronchialdrüsen bei gewissen leichtesten Formen der Tuberkulose. Deutsches Arch. f. klin. Med. 86. 1905. S. 28.

[4]) *Becker*, Die objektive Begründung einiger subjektiver Symptome bei initialer Lungenphthise. Diss. Marburg 1907.

[5]) *de la Camp*, Die klinische Diagnose der vergrösserten intrathorakalen Lymphdrüsen. Med. Klinik. 1906. No. 1.

[6]) *Alban Köhler*, Zur Röntgendiagnostik der kindlichen Lungendrüsentuberkulose. Hamburg 1906. Lucas Gräfe und Sillem.

sind leicht, verkäste schwerer, einfach geschwellte am schwersten und unter ungünstigen Verhältnissen überhaupt nicht darstellbar. Die Plattenaufnahme ist der Schirmbesichtigung (mit ausgeruhtem Auge, bei Verwendung von möglichst weichen Röhren) meist überlegen.

Weil nun die Palpationsphänomene alle Missstände subjektiver Untersuchungsmethodik besitzen, naturgemäss auch in der Kinderpraxis minder verwertbar sind, das Röntgenverfahren aber gerade in den Fällen frischerer Erkrankung der Drüsen bedeutende differentialdiagnostische Schwierigkeiten darbietet, überdies auch aus äusseren Gründen seine Verwendung nur eine beschränkte sein kann, versuchte *de la Camp*, in Fällen sonst diagnostisch gesicherter Bronchialdrüsentuberkulose auch die perkutorischen Verhältnisse in der Intrascapulargegend neben der Wirbelsäule zu verwerten, ohne dabei zu einigermassen eindeutigen Resultaten zu kommen.

Durch eine in der zweiten Hälfte des Vorjahres in der Zeitschrift für klinische Medizin erschienene Arbeit von *v. Korányi*[1]) über den Perkussionsschall der Wirbelsäule und dessen diagnostische Verwertung veranlasst, untersuchte *de la Camp* in der von *v. Korányi* angegebenen Art der Wirbelsäulenperkussion, auf die gleich näher eingegangen werden soll, das reiche, einschlägige Material der Marburger Ambulanz und Distriktspoliklinik und beauftragte mich, diese Untersuchungen an der hiesigen Universitäts-Kinderklinik und Kinderpoliklinik fortzusetzen. Über beide Untersuchungsreihen soll diese Arbeit berichten. Es erschien um so aussichtsreicher, das von *v. Korányi* angegebene Untersuchungsverfahren weiter zu verfolgen, als derselbe selbst bereits einen durch Autopsie bestätigten Fall von Drüsentuberkulose im hinteren Mediastinum mitteilt und auf die Darstellbarkeit vergrösserter Lymphdrüsen daselbst ausdrücklich hinweist.

Die Perkussion der Dornfortsätze der Wirbelsäule selbst, welche *v. Korányi* befolgt, ist als Untersuchungsmethode recht alt. Schon *Auenbrugger*[2]) übte sie aus. Nachdem er in seiner „neuen Erfindung" den Schall an den Seiten des Brustbeins erörtert hat und darauf hingewiesen, dass hinter dem Sternum das Herz eine Plenitudo des Schalls (d. i. Dichtigkeit) verursache,

[1]) *v. Korányi*, Zeitschrift für klinische Medizin. 1906. 3. u. 4. H. XIV.

[2]) *Auenbrugger*, Neue Erfindung u. s. w. Herausgegeben von Ungar. Wien 1843. S. 7.

fährt er fort: „Idem sonus *per* tractum spinae dorsi observatur, quousque haec concurrit ad efformandum thoracis cavum.“ *Ungar* übersetzt: „Derselbe Ton ergibt sich *längs* der Wirbelsäule.“ Es scheint jedoch zweifelsfrei, dass *Auenbrugger* mit dem „*per* tractum spinae dorsi“ die Wirbelsäulenperkussion selbst gemeint hat.

Erwähnt findet sich die Perkussion der Wirbelsäule auch bereits bei *Piorry*[1]). In der *Balling*schen Übersetzung heisst es daselbst: „Man kann die direkte Perkussion der Wirbelsäule auf der Linie der Dornfortsätze machen, obgleich durch ihre Unebenheiten die Anwendung etwas unbequem wird. Ihre Resultate beziehen sich auf die ganze Ausdehnung des berührten Wirbels, denn der Eindruck kann sich nicht durch den Rückenmarkskanal hindurch mitteilen und muss folglich Töne erzeugen, welche den Organen, welche mit den die Gelenke verbindenden Massen und den Körpern der Wirbel in Berührung stehen, entsprechen.“

Aus der neuesten Zeit nenne ich folgende Arbeiten, welche sich mit der Perkussion der Wirbelsäule befassen:

Zwei aus dem Jahre 1899: *William Ewart*[2]), On the practical aspects of dorsalpercussion and in particular of the percussion of the spine. Auf *Ewart* wird später noch zurückzukommen sein.

Ferner die Arbeiten von *Rauchfuss*[3]) und *Hamburger*[4]), welche sich allerdings im wesentlichen mit den paravertebralen Perkussionsverhältnissen beschäftigen, und endlich die erwähnte Arbeit von *v. Korányi*[5]).

Ganz kurz sei an der Hand nebenstehender Skizze an die von *v. Korányi* beim normalen Menschen gefundenen Perkussionsverhältnisse der Wirbelsäule erinnert:

Über den ersten vier Brustwirbeln nach unten zu allmählich abnehmende Dämpfung, die vom 5. Brustwirbel ab vollem Lungenschall Platz macht. Dieser Lungenschall hält an bis zur Höhe des 10. Brustwirbels. Hier geht er in massive Dämpfung über. Vom 5. Lendenwirbel ab erscheint tympanitischer Klopfschall.

Entgegen der *Korányi*schen Beobachtung, dass bereits der 5. Proc. spin. bei der Perkussion unter normalen Verhältnissen

---

[1]) *Piorry*, Die mittelbare Perkussion. Übersetzt von Balling. Würzburg 1828.

[2]) *Ewart*, Aufsatz in „The Lancet“. London, 29. Juli 1899.

[3]) *Rauchfuss*, Über die paravertebrale Dämpfung auf der gesunden Brustseite bei Pleuraergüssen. Leipzig 1906. F. C. W. Vogel.

[4]) *Hamburger*, Berl. klin. Wochenschr. 1906. 15. April.

[5]) *von Korányi*, Zeitschr. f. klin. Med. Bd. 60. 3. u. 4. H. 1906. S. 299.

vollen Lungenschall aufweist, behauptet *W. Ewart* in dem oben zitierten Aufsatz folgendes: „I attribute the fifth spine dulness to the cessation at the level of the fifth vertebra of the resonant influence of the trachea and to the replacement of this resonant influence by the dulling influences due specially to the infratracheal glands in addition to other mediastinal structures but perhaps distantly also to that of other solids in touch with them. The practical value of an investigation of this dulness in a great variety of intrathoracic diseases, and particularly in scrofulous children and other subjects liable to glandular enlargements, needs only to be mentioned."

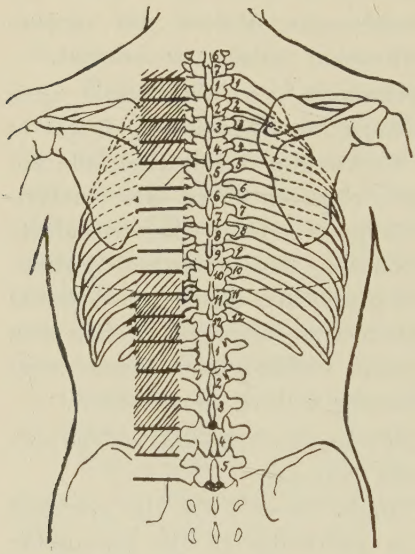

Er findet also normalerweise gerade auf dem 5. Proc. spin. eine Dämpfung, die er dadurch erklärt glaubt, dass von dieser Höhe ab die normalerweise vorhandenen infratrachealen Drüsen an die Stelle der lufthaltigen Trachea treten, deren Bifurkation zumeist in der Höhe des Proc. spin. des 4. Brustwirbels liegt. Diese Drüsen, welche *Ewart* für diese Dämpfung in Anspruch nimmt, sind aber wohl von so geringem Volumen, dass sie meiner Meinung nach nicht fähig sein dürften, eine Dämpfung über dem 5. Proc. spin. zu verursachen. Ich verweise schon an dieser Stelle auf meine gegen Ende der Arbeit geschilderten experimentellen Untersuchungen.

v. Korányi gibt für seine perkutorischen Befunde folgende anatomische Erklärung: „Vor den Brustwirbeln — von der Mittellinie nach links — verläuft die Aorta und rechts von dieser, mit derselben benachbart, die Speiseröhre; vor der Speiseröhre, von der Mittellinie nach rechts hinziehend, die Luftröhre, nach deren Bifurkation in der Höhe des 5. Brustwirkels die beiden Hauptbronchien. Vor der Brustwirbelsäule liegen die beiden Lungenflügel, deren hintere Ränder sich berühren.

Der Lagerung dieser lufthaltigen Organe entsprechend beginnt der Perkussionsschall schon von dem 1. Brustwirbel abwärts

sich aufzuhellen und auf dem 4. bezw. auf dem 5. Brustwirbel, entsprechend der zunehmenden Ausbreitung der Lungen und der Lage der Hauptbronchien ist ein voller, heller, nicht tympanitischer Schall hörbar. Unterhalb des Dornfortsatzes des 10. Brustwirbels beginnt die dämpfende Wirkung der der Wirbelsäule anliegenden luftleeren Organe — Leber, Milz, Nieren, dementsprechend der 11. und noch ausgesprochener der 12. Dornfortsatz einen dumpfen Perkussionsschall ergibt. Die unterhalb des letzteren folgenden Lendenwirbel sind in unmittelbarer Berührung bis zum 4. Wirbel mit der umfangreichen Aorta abdominalis und der aufsteigenden Hohlvene, an dem 5. nur mit der Aorta. Vor diesen liegen dann in der Bauchhöhle die lufthaltigen Därme. Diese topographischen Verhältnisse erklären, warum von dem 1.—5. Lendenwirbel, je nach dem Gasgehalt der Därme und der Stärke des Perkutierens, stufenweise die Dämpfung einem gedämpft tympanitischen Schall weicht und auf dem 5. Dornfortsatz ausgesprochen tympanitisch wird."

Ich möchte im Folgenden kurz die anatomischen Situsverhältnisse zusammenfassen, wie sie mir massgeblich zu sein scheinen. Speiseröhre und Aorta bedingen keine perkutorisch nachweisbare Schallbeeinflussung, denn im Bereich des 5.—10. Brustwirbels, wo beide vor der Wirbelsäule hinziehen, findet sich voller, heller Schall. Sie also heranzuziehen, um die Dämpfung in Höhe des 1. Brustwirbels zu erklären (oberhalb des 4. Brustwirbels wäre für die Aorta die Arteria subclavia zu setzen), erscheint nicht berechtigt. Es dürfte sich hier wesentlich um die Topographie der Lunge handeln. Im Bereich der beiden ersten Brustwirbel reichen die Lungenspitzen gar nicht bis an den schwingenden Wirbelkörper heran. Mediastinales Bindegewebe liegt dazwischen und dämpft die Wirbelschwingungen bedeutend, ehe sie das Lungenparenchym erreichen. Ferner, und darauf dürfte der Hauptnachdruck zu legen sein, besitzt die Lunge in Höhe der ersten 4 Brustwirbel nur geringe Ausdehung, so dass auch dadurch die Klangfarbe des Perkussionsschalles beeinträchtigt wird. Der Wirbelperkussionston ist doch in erster Linie bedingt durch das in Mitschwingung versetzte lufthaltige Lungengewebe, als durch die strangförmigen Gebilde, wie sie Oesophagus, Aorta thoracica und Vena cava darstellen. Schwingt das Lungengewebe nur unvollkommen mit, so kann kein voller, heller Schall resultieren. Dies ist der Fall, wenn die Schallwellen, bevor sie das Lungengewebe erreichen, zuerst vergrösserte Hilusdrüsen passieren müssen, wenn damit

gewissermassen ein massigeres, nicht homogenes Plessimeter gebildet ist, oder wenn ein Tumor, wie ihn z. B. ein grösseres infratracheales Drüsenpaket darstellt, das benachbarte Lungengewebe von derWirbelsäule abdrängt und durch Druck in seiner Luftkapazität beeinträchtigt.

Was ferner die Dämpfung über dem 1. bis inkl. 4. Lendenwirbel anbelangt, so macht *v. Koranyi* dafür die Aorta abdominalis, sowie die aufsteigende Hohlvene verantwortlich. Ich möchte jedoch eher glauben, dass nicht diese beiden Stränge allein eine Dämpfung über dem Wirbelkörper veranlassen, sondern dass im Bereich des 1.—4. Lendenwirbels diese Dämpfung durch die den Wirbelkörpern dicht anliegenden, gewaltigen Psoaswülste, die den 5. Lendenwirbel bereits freilassen, bedingt wird, während in Höhe des 1.—3. Lendenwirbels auch die Nieren noch wesentlich die Psoasdämpfung verstärken.

Es ist an dieser Stelle auf die Querschnitte durch Gefrierleichen hinzuweisen, wie sie Prof. *Hermann*[1]) veröffentlicht hat, auch bringen Frontalschnitte die Verhältnisse gut zur Anschauung[2])

Die Perkussionsmethodik ist eine höchst einfache: Sitzende, nach vorn mässig gebeugte Stellung des Untersuchten bei schlaff herabhängenden Schultern, oberflächliche Atmung, damit mässige Exspirationsstellung, mittelstarke Finger — Fingerperkussion, so dass der Schall über dem 7. Halswirbel deutlich dumpf, der über dem 6. Brustwirbel voll und laut hörbar ist (cf. *v. Korányi*); der als Plessimeter dienende Finger liegt in der Wirbelsäulenachse, perkutiert wird auf die Höhe des Proc. spin., oder man bedient sich eines kleinen, leicht auf den Dorn aufzusetzenden Gummistopfens.

Hinsichtlich der einschlägigen perkutorischen Überlegungen und Tatsachen ist bei der Wirbelsäulenperkussion folgendes zu sagen: Der einzelne Wirbel wirkt wie ein Plessimeter. Man kann einen einzelnen Brustwirbel bei Perkussion auf den Dornfortsatz sehr gut zur Demonstration, z. B. der absoluten und relativen Herzdämpfung verwenden. Im Gefüge der Wirbelsäule bildet jeder Wirbel für sich ein selbständiges Plessimeter, wobei immerhin die übrige Wirbelsäule geringgradig mitschwingt.

---

[1]) *Hermann* und *Rüdel*, Die Lage der Eingeweide, an einer Serie von Frostschnitten dargestellt. Erlangen 1895. Th. Blacsing.

[2]) *O. de la Camp*, Demonstration von Frontalserienschnitten zwecks methodischer Organumgrenzung im Röntgenbild. Verhandlungen des 21. Kongresses für innere Medizin. Wiesbaden. J. F. Bergmann.

Für den Perkussionsschall der Wirbelkörper bei der Spinalperkussion sind die vor und neben der Wirbelsäule liegenden Organe, wie oben bereits aufgeführt, mit ihrem Eigenschall und ihren direkten und indirekten perkutorischen Beziehungen zur Wirbelsäule massgeblich, vor allem, wie erwähnt, die Lungen.

Die Brustwirbel sind zwischen die hinteren Lungenränder gleichsam eingefalzt. Pneumonie, Atelektase, Lungenherde veranlassen entsprechende Dämpfung der perkutierten Wirbel, die intensivste Dämpfung verursachen pleurale und grössere perikardiale Ergüsse. Bei Lungenemphysem findet sich der laute Schall der Wirbel weit ausgedehnter. Bis hin zur Bifurkation ist bei stärkerer Perkussion und Öffnen und Schliessen des Mundes Schallwechsel (*Williams*cher Trachealton) erhältlich.

Ein pathologisch vergrösserter linker Vorhof lässt eine relative Dämpfung über dem 8.—9. Brustwirbeldornfortsatz entstehen.

Die Hauptmasse nun der in Betracht kommenden intrathorakalen Drüsen liegt unterhalb der Bifurkation. Auf Situs und Gruppeneinteilung der Drüsen, wie sie z. B. die nebenan abgebildete Darstellung von *Sukiennikow* zeigt, ist für die hier vorliegenden Verhältnisse kein grosses Gewicht zu legen, da gewöhnlich die Drüsen in toto anschwellen, besonders aber die in der Gegend der Bifurkation.

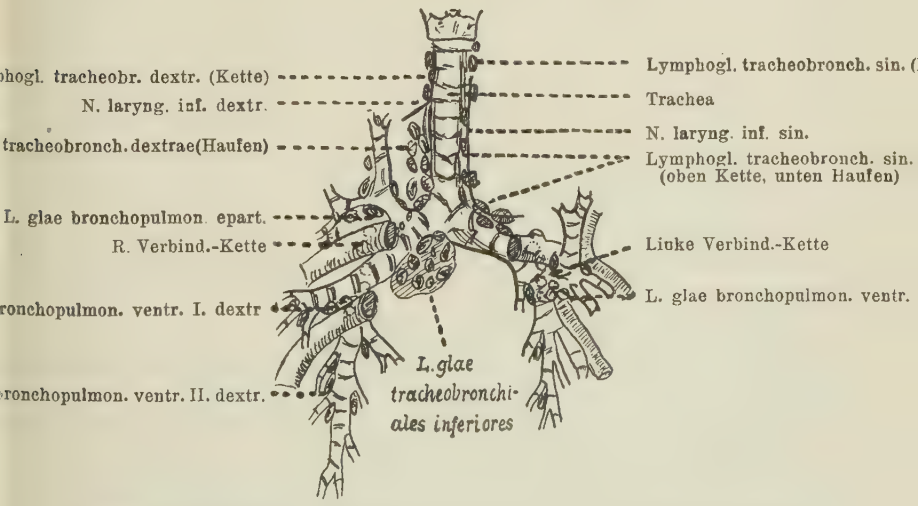

Darstellung sämtlicher tracheobronchialen und bronchopulmonalen Lymphdrüsen nach Sukiennikow.

Ich darf zunächst über eine Anzahl positiver Resultate berichten, die mein Chef, Professor Dr. *O. de la Camp*, an Patienten der

Marburger Distriktspoliklinik zu verzeichnen hatte: Die Wirbelsäulenperkussion ergab unterhalb des 5. Proc. spin. eine Dämpfung bei je einem Falle von Carcinoma oesophagi (Mann von 59 Jahren), von pleuritischer Schwarte (Frau von 50 Jahren) und von mediastinalem Sarkom (bei einem an allgemeiner Sarkomatose leidenden 73 jährigen Mann). Ebenso konnte die Wirbelsäulenperkussion bei 24 Fällen von ausgesprochener Lungenspitzenaffektion (darunter 3 Kinder bis zu 14 Jahren [2 männlich, 1 weiblich] und 21 Personen über 14 Jahre [13 männlich, 8 weiblich]) eine Dämpfung in den betreffenden Abschnitten konstatieren.

De la Camp untersuchte auch 21 Fälle von Mitralinsufficienz auf ihren perkutorischen Wirbelsäulenbefund hin und fand bei sämtlichen Patienten

(3 Kinder unter 14 Jahren,
2 männlich,
1 weiblich,
18 Personen über 14 Jahre,
10 männlich,
8 weiblich)

bis auf einen offenbar noch in frühem Stadium begriffenen Fall (bei einem Mädchen von 12 Jahren) die besprochene Dämpfung über dem 8. und 9. Proc. spin.

Bei 26 Drüsenkindern fiel die Untersuchung auf Wirbelsäulendämpfung unterhalb des 5. Proc. spin. 14 mal positiv aus (11 Knaben 3 Mädchen), 12 mal negativ (7 Knaben, 5 Mädchen), dabei wurde in 7 Fällen der Befund durch Röntgenuntersuchung bestätigt.

Ich habe an Patienten der hiesigen Universitäts-Kinderklinik, sowie an poliklinisch behandelten Kindern diese Untersuchungen unter Kontrolle meines Chefs fortgesetzt und unter 50 Drüsenkindern 16 mal die besprochene Wirbelsäulendämpfung finden können.

Es handelte sich dabei zumeist um Kinder von mässigem Ernährungszustande, die vielfach hereditär tuberkulös belastet waren, im Alter von 5—11 Jahren; die subjektiven Beschwerden gipfelten in Klagen über Mattigkeit, Appetitmangel, Nachtschweisse, längere Zeit bestehenden trockenen Husten. Häufig waren hartnäckige Ekzeme der Grund, weshalb die ärztliche Behandlung aufgesucht wurde.

Der objektive Befund ergab meist sogenannten skrophulösen Habitus: blasses Aussehen, geschwollene cervikale Lymphdrüsen, Blepharitiden, häufig auch von den Schleimhautübergangsfalten

ausgehende Ekzeme, während die Untersuchung der inneren Organe keinerlei pathologische Veränderungen konstatieren liess.

Temperaturmessungen ergaben da, wo sie durchgeführt wurden, so vor allem bei den drei klinisch beobachteten Fällen, meist kontinuierlich abendliche Temperatursteigerungen zwischen 37,5 und 38,2, bei einer Morgentemperatur von meist unter 37,0.

Als Beispiel möge kurz folgender Fall skizziert werden:

Journal der Ambulanz, No. 283.

Henriette Pf., 8 Jahre alt. 8. Kind, wegen Milchmangels der Mutter nicht gestillt. Lernte laufen mit einem Jahr, die Zahnung begann mit $^{5}/_{4}$ Jahren, war von Darmkatarrhen und Krämpfen begleitet. Bisher hat das Kind Masern und einmal Lungenentzündung durchgemacht.

Pat. klagt über Müdigkeit, über Stechen in der Brust, sowie Schmerzen in der Brustbeingegend beim Schlucken. Sie leidet an hartnäckigem Reizhusten, an Nachtschweissen und Appetitmangel.

Die gewissenhaft durchgeführten, dreimaligen Temperaturmessungen ergaben:

Morgentemperaturen,	die	sich	zwischen	36,8	und 37,4
Mittagstemperaturen,	„	„	„	36,9	„ 37,6
Abendtemperaturen,	„	„	„	37,1	„ 38,2

bewegen.

Trotz sorgfältiger, häuslicher Pflege hielt sich das Körpergewicht bisher nur auf gleicher Höhe.

Status: Blasses, gracil gebautes Mädchen in geringem Ernährungszustande, blasse Schleimhäute.

Geschwollene cervikale Lymphdrüsen, geschwollene blasse Tonsillen. Zunge frei von Belag.

Thorax gut gewölbt. Atemexkursionen links etwas gegen rechts zurückbleibend.

Linke Spitze ganz leicht gedämpft, über beiden Spitzen sehr scharfes Vesikuläratmen mit vereinzelten giemenden Geräuschen. Links hinten unten etwas schlechtere Verschieblichkeit und abgeschwächtes Vesikulär-Atmen.

Wirbelsäulenperkussion ergibt Dämpfung über dem 5.—6. Proc. spin. der Brustwirbel, Trachealatmen ist bis in den 5. Intervertebralraum zu hören. Über dem Manubrium sterni besteht bronchialer Atemtypus.

Links neben dem Manubrium sterni deutliche Dämpfung des Klopfschalls. Die Halsvenen zeigen leichte Stauung. Spinalgie besteht nicht.

Cor: ohne Besonderheiten. Abdomen: flach, weich. Leber palpabel, kaum vergrössert, Milz nicht palpabel.

Urin frei von Eiweiss, Indikan und Zucker.

Röntgendurchleuchtung am 7. X. 1907.

I. Dorso-ventral:

Herz von mitralem Typus. Neben dem Herzschatten, besonders rechts, wolkige, sich ihm anlagernde Schatten. Deutliche Hiluszeichnung. An der Grenze des mittleren und inneren Drittels der rechten Zwerchfellkuppe (bei verschieden hohem Röhrenstand) eine die Inspirationsbewegung des

Zwerchfells nur geringgradig behindernde Verwachsung. (Schattenstrang vom rechten Hilus bis zur Verwachsungsstelle.) Linkes oberes Lungenfeld etwas dunkler als rechts, ohne differenzierbare Herdschatten (bei enger Blende und weicher Röhre).

II. Schräge Durchleuchtungsrichtung, Röhre hinter der linken Schulter. Im hellen Mittelfeld, den Raum zwischen Herz- und Wirbelsäulenschatten ausfüllend, in der Höhe des 3.—6. Brustwirbels, wolkige Schatten, welche bei Drehbewegungen intensiver und lichter werden, jedenfalls schirmnäher als das Herz sind (gleichsinnige Verschiebung mit den Drehbewegungen). Diese Schatten, besonders gut auf der Höhe des Inspiriums sichtbar, sind nach Lage, Form und Art auf rechtsseitige Hilusdrüsen (event. + Infratrachealdrüsen) zu beziehen.

Da keines der Kinder, bei denen wir eine Schwellung intrathorakaler Lymphdrüsen durch die Wirbelsäulenperkussion konstatieren konnten, zur Sektion kam, suchte ich auf experimentellem Weg eine Kontrolle des Wertes der Wirbelsäulenperkussion auszuüben. Dank der gütigen Erlaubnis meines hochverehrten Lehrers, Herrn Professor Dr. *Hausers*, injizierte ich bei uneröffneten Leichen Wachs resp. Paraffin vom Jugulum aus mittels langer Kanüle vor die Wirbelsäule, möglichst unterhalb der Bifurkation und suchte dann durch Perkussion auf die Processus spinosi die Lage der erstarrten Masse festzustellen. Das erste Mal — es handelte sich um eine Kindesleiche (3 jährig) — erhielt ich eine vor der Injektion nicht vorhandene deutliche Dämpfung über dem 5. und 6. Proc. spin. Bei Eröffnung des Thorax fand sich die Wachsmasse jedoch nicht auf der Wirbelsäule gelegen, sondern rechts neben derselben zwischen Pleura costalis und Lunge. Ich glaube nicht, dass dieser Versuch als missglückt anzusehen ist. Die Wachsmasse (es waren 15 cm^3) hatte die rechte Lunge von der Wirbelsäule etwas abgedrängt. Die Perkussionswellen mussten, ehe sie das Gewebe der rechten Lunge erreichten, diese starre Masse passieren und wurden dadurch wesentlich abgeschwächt, woraus die Dämpfung resultierte. Zweimal gelang es, Paraffin vor die Wirbelsäule zu injizieren und zwar besser, als vom Jugulum aus, nach Tracheotomie von der Trachea selbst aus. Ich suchte die Bifurkation auf, durchbohrte mit der Kanüle einen Bronchus, möglichst in der Nähe der Bifurkation, injizierte dann und erhielt nach Vernähung der Trachealwunde Dämpfung über dem 5. und 6. Proc. spin. Die Autopsie bestätigte die Lagerung der Paraffinmassen an dieser Stelle.

Erwähnen möchte ich, dass eine Wirbelsäulendämpfung erst nach Injektion von 15 cm^3 konstatiert werden konnte, bei 10 cm^3 noch nicht.

An einer Leiche, die mir auch zur Vornahme der Injektion gütigst überlassen war, fand ich bereits vor der Injektion eine Wirbelsäulendämpfung an den betreffenden Abschnitten und injizierte daher nicht. Die Autopsie fand stark vergrösserte und anthrakotisch veränderte Bifurkations- und Hilusdrüsen.

Selbstverständlich erfordert diese Frage noch weitere experimentelle Bearbeitung in der angegebenen Richtung.

Keineswegs aber wird jede Dämpfung über den 5., 6. und 7. Proc. spinosi auf Schwellungen infratrachealer und bronchialer Lymphdrüsen zu beziehen sein. Alle sonstigen Tumoren im hinteren Mediastinum (Sarkome, Lymphosarkome, Cardiakarzinome, auch Abszesse, ausgehend von Traktionsdivertikeln des Oesophagus) können dasselbe Symptom hervorrufen.

Ferner ergeben, wie bereits erwähnt, auch paravertebrale Ergüsse und Luftverluste der Lunge infolge der mangelhaften Schwingfähigkeit des betroffenen Lungengewebes Schallbeeinträchtigungen. Doch dürfte hier unschwer die genaue Untersuchung der Lungen vor Trugschlüssen schützen.

Endlich können auch Mitralfehler infolge Vergrösserung des linken Vorhofes eine Wirbelsäulendämpfung verursachen. Aber diese Dämpfung liegt tiefer, als die durch Lymphdrüsenschwellung bedingte. Sie reicht vom 8.—9. Proc. spin. Zudem wird der Auskultationsbefund des Herzens auf die richtige Fährte leiten.

Kinder bis zum 2. Jahre einschliesslich haben ein Herz von mitralem Typus[1]), d. h. einen relativ grossen linken Vorhof, woraus für die Verwertung der Resultate der Wirbelsäulenperkussion scheinbar eine Fehlerquelle erwachsen könnte. Deshalb soll nochmals darauf hingewiesen werden, dass die durch den linken Vorhof verursachte Dämpfung tiefer liegt, als die infolge von Drüsenschwellungen.

Ich fasse zusammen: Die physikalischen Untersuchungsmethoden vergrösserter Bronchialdrüsen sind verhältnismässig zahlreich. Verwendbar ist:

1. *Die Auskultation.* (Ich erinnere an das in diesen Fällen vom 1.—4. Brustwirbel besonders laut zu hörende Trachealatmen, sowie an das bronchiale Atemgeräusch über dem Manubrium sterni, worauf *Heubner*[2]) hingewiesen hat.)

2. *Die Palpation.* (*Petruschkys* Spinalgie bei Druck auf die Proc. spin., *Neisser*sche Sondenpalpation.)

[1]) cf. *Merkel*, Handbuch der topographischen Anatomie. Bd. II. S. 357.

[2]) *Heubner*, Lehrbuch der Kinderheilkunde. Bd. II. S. 306.

3. *Die Inspektion.* (Man findet häufig eine Auftreibung sichtbarer Hautvenen am Halse und der oberen Brustgegend infolge Erschwerung des Bluteintrittes in die Vena cava sup. oder in die Vena anonyma [*Heubner*]).

4. Die Darstellung der vergrösserten Bronchialdrüsen durch das *Röntgenverfahren.*

5. *Die Wirbelsäulenperkussion.*

Gehen diese physikalischen Untersuchungsmethoden Hand in Hand mit den klinischen Resultaten der Anamnese, der Temperatur- und Körpergewichtsbeobachtung, sowie namentlich des Verhaltens bei der Tuberkulininjektion, so kann die Diagnose der Bronchialdrüsenvergrösserung nicht mehr so aussichtslos erscheinen, als man gemeinhin anzunehmen geneigt ist.

Meinem hochverehrten Chef, Herrn Professor Dr. *O. de la Camp*, sage ich für seine Anregung zu vorliegender Arbeit und seine gütige Unterstützung herzlichsten Dank.

Lebenslauf.

Ich, *Martin Walther Immanuel Nagel*, wurde am 9. September 1883 zu Strehlen in Schlesien geboren als Sohn des lutherischen Pastors und Superintendenten *Ernst Nagel* und seiner Ehefrau *Johanna*, geb. *Brachmann*.

Nach 2 jährigem Privatunterricht besuchte ich das Kgl. Gymnasium meiner Vaterstadt, das ich Ostern 1902 mit dem Reifezeugnis verliess, um mich, zunächst in Breslau, dem Studium der Medizin zu widmen. Mit dem Sommer-Semester 1903 bezog ich die Universität Erlangen und bestand hier im August 1904 das Tentamen physicum. Während des folgenden Winter-Semesters genügte ich meiner Militärpflicht im hiesigen 19. Infanterie-Regiment und siedelte im Frühling 1905 für 2 Semester nach der Universität Kiel über. Hier war ich 5 Monate lang als Famulus bei Herrn Oberarzt Privatdozent Dr. *Wandel* an der *Quincke*schen Klinik tätig, verfasste hier auch meine Erstlingsarbeit: „Über das Vorkommen der Polyurie bei Schrumpfniere" (Deutsches Arch. f. klin. Med., 88. Bd., XXII., 1907). Das Sommer-Semester 1906 führte mich nach Erlangen zurück, wo ich im März und April 1907 das medizinische Staatsexamen bestand.

Seitdem leiste ich an der hiesigen medizinischen Poliklinik und Kinderklinik mein praktisches Jahr ab.